

CASA DI CURA SAN PIO X

Via F. Nava 31 - 20159 Milano tel. 0269511

U.O. DI OCULISTICA

Primario Dr Giovanni Agugini

Prot: A09T2208 Prog.:1722

Data esecuzione:09-01-2009

Sig./Sig.ra: **KRUGER, GIORGIO**

Camera:

Data di nascita: 05-03-1945

U.O. :

Cod.Convenzione: ASSNT08

Richiedente: CORAZZA, BRUNO

dt

FLUORANGIOGRAFIA

OO:nell'ambito di un quadro di retinocoroidosi miopica, si apprezza in regione maculare particolarmente in OS una lesione iperfluorescente che si mantiene pressoché invariata nel corso dell'esame non chiaramente ascrivibile alla presenza di nevasi coroideali in atto..

CONCLCUSIONI DIAGNOSTICHE OO:degenerazione maculare in miope elevato.
Si consiglia per un'ulteriore approfondimento diagnostico in OS, l'esecuzione di OCT (tomografia ottica luce coerente).

Dr.ssa F.LEGORINI

339 29 69 143

CASA DI CURA SAN PIO X
Via F. Nava 31 - 20159 Milano tel. 0269511

U.O. DI OCULISTICA
Primario Dr Giovanni Agugini

Prot: A12T3037 Prog.:2345
Sig./Sig.ra: **KRUGER, GIORGIO**
Data di nascita: 05-03-1945
Cod.Convenzione: ASSNT08

Data esecuzione:12-01-2009
Camera:
U.O. :
Richiedente: CORAZZA, BRUNO

TOMOGRAFIA OTTICA A RADIAZIONE COERENTE (OCT)

OD: al polo posteriore retinico non si evidenziano alterazioni degne di nota.

OS: in regione maculare si evidenzia un sollevamento del neuroepitelio possibile espressione di una epiteliopatia.

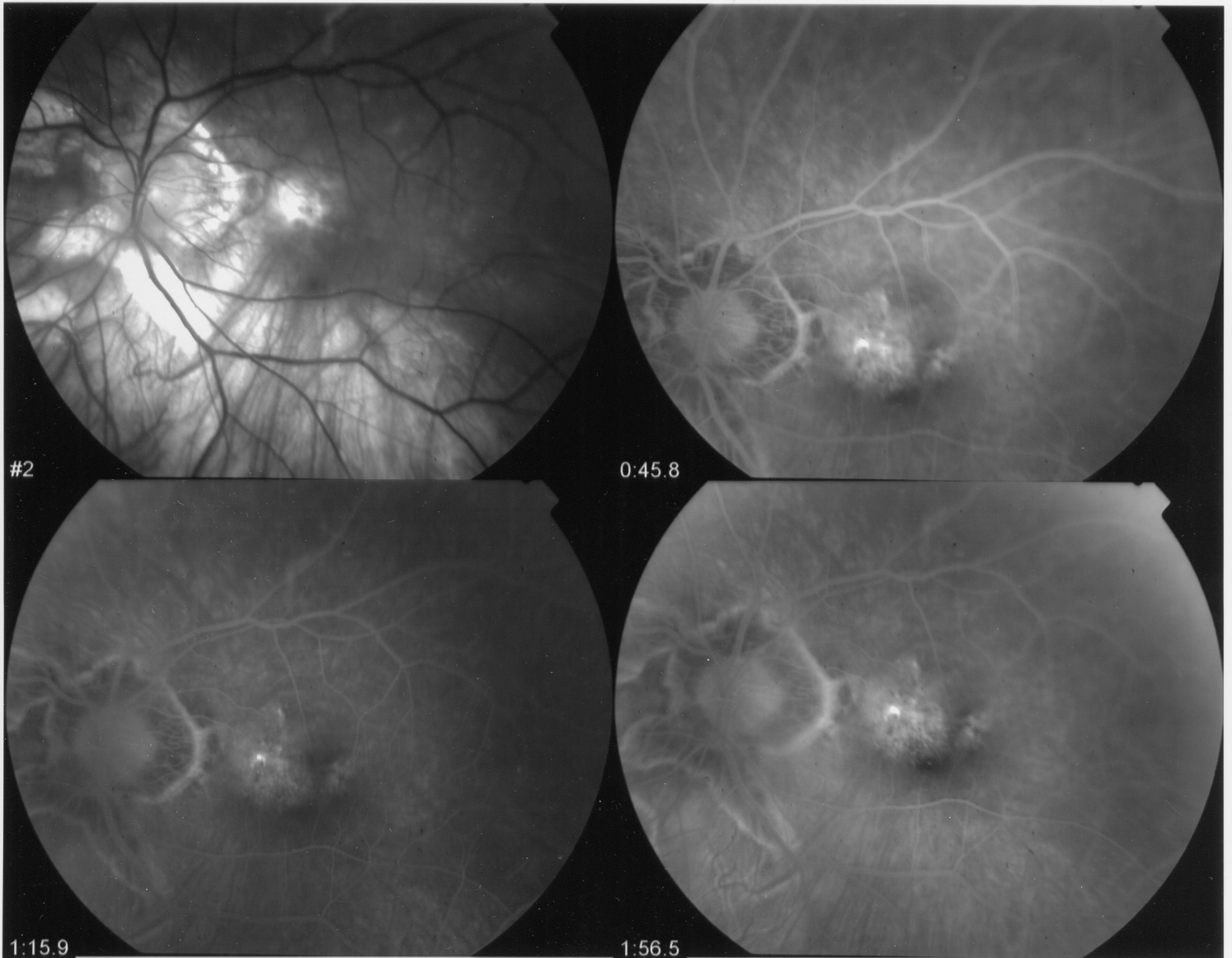
Si consiglia attento controllo con test della griglia e, in mancanza di peggioramento funzionale, visita oculistica e OCT tra 2 mesi.

Dott. Paola Avanza



CASA DI CURA S. PIO X

Paziente: 3990 kruger, giorgio
Data: 09-01-2009
Esame: Fluorescein



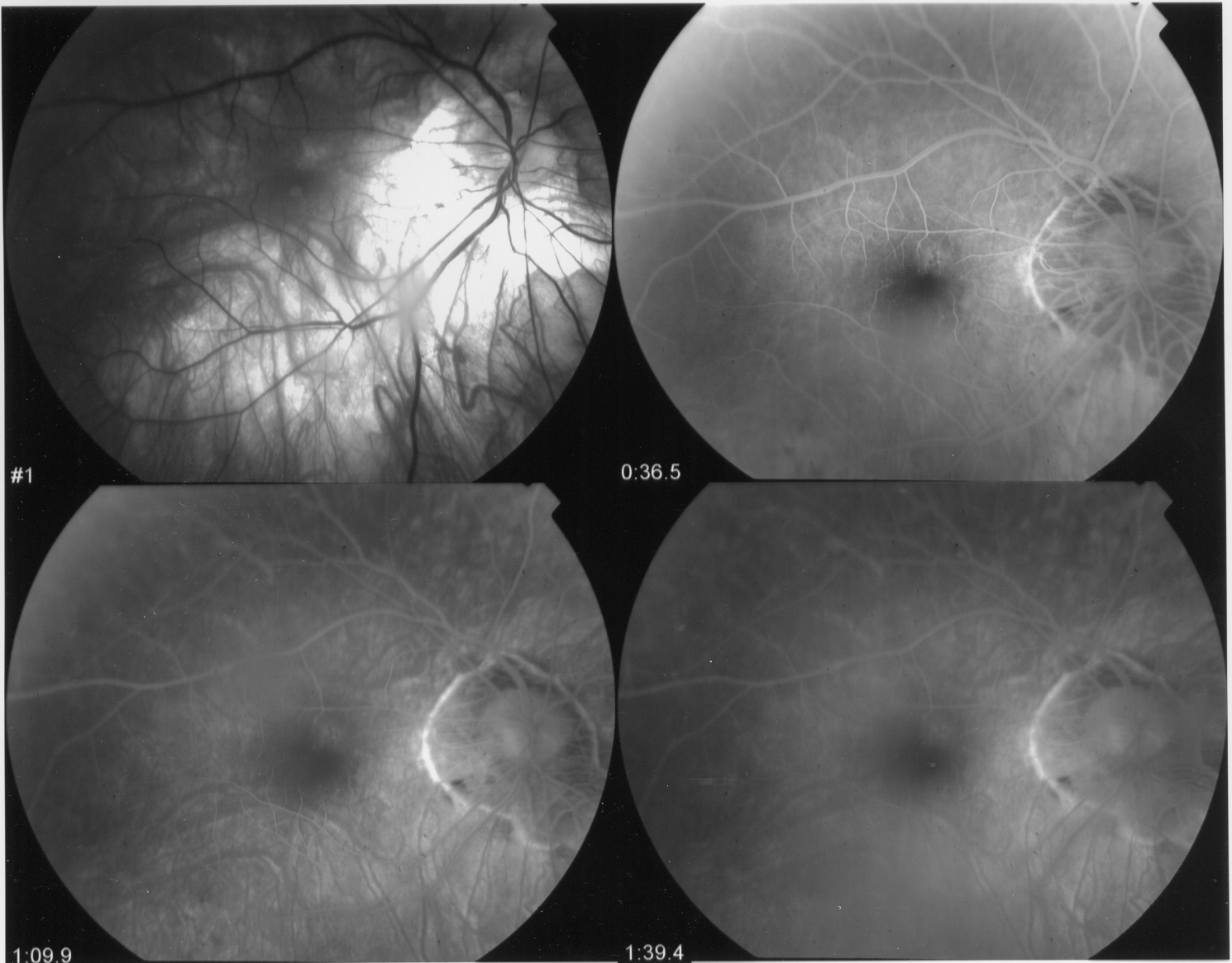
CASA di CURA S. PIO X
Unita` Operativa di Oftalmologia - Resp. Dott. G. Agugini
Via F. Nava 31 MILANO Tel. 02-6951.1

This image is printed by Topcon IMAGEnet 2000

Giorgio Krüger (gk@gkappa.com) - Merate (CO) 05/03/1945 - KRGR45C05F133X - Mac-0901-03

CASA DI CURA S. PIO X

Paziente: 3990 kruger, giorgio
Data: 09-01-2009
Esame: Fluorescein




CASA di CURA S. PIO X
Unita` Operativa di Oftalmologia - Resp. Dott. G. Agugini
Via F. Nava 31 MILANO Tel. 02-6951.1

This image is printed by Topcon IMAGEnet 2000

Giorgio Krüger (gk@gkappa.com) - Merate (CO) 05/03/1945 - KRGR45C05F133X - Mac-0901-04

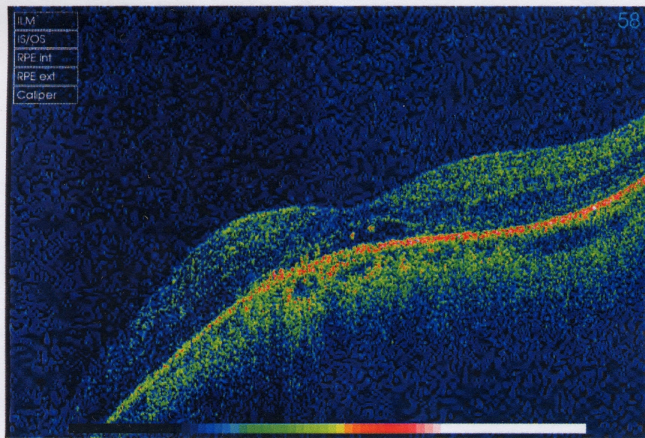
TOPCON 3D OCT-1000

Retinal Analysis Report



Patient ID :	3990	Scan Type :	3D Scan, 6.00mmx6.00mm, 512x128, OS
Patient Name :	GIORGIO KRUGER	Scan Date :	12/01/2009
Date of Birth :	05/03/1945		
Gender :	male		
Ethnic Group :	_____	Axial Length :	_____

OCT IMAGE



FUNDUS IMAGE

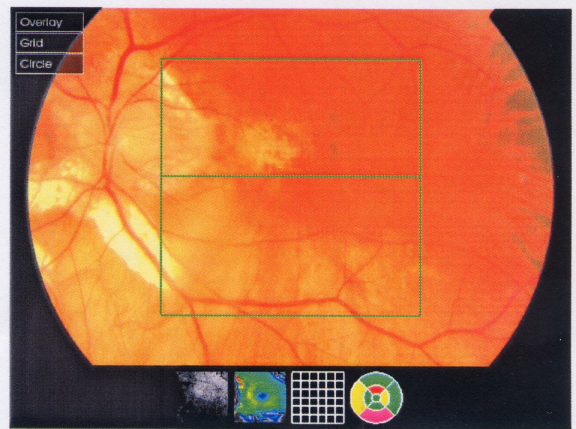
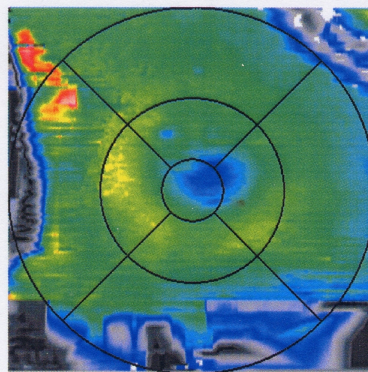
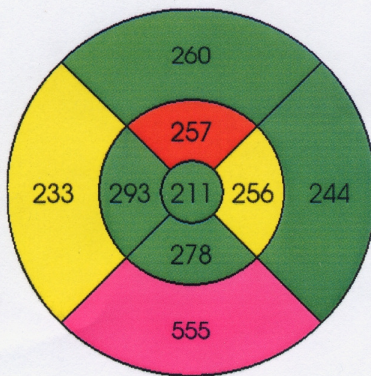


Image Quality :	33
-----------------	----

Center thickness(ILM-RPE) :	181 microns
Total Volume(ILM-RPE) :	8.72 mm ³



Comment :

Casa di Cura San PIO X - Milano

Physician Signature :

Date :

Giorgio Krüger (gk@gkappa.com) - Merate (CO) 05/03/1945 - KRGR45C05F133X - Mac-0901-05

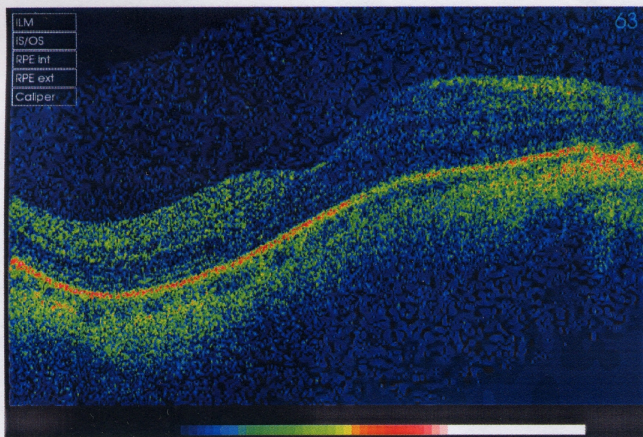
TOPCON 3D OCT-1000

Retinal Analysis Report



Patient ID :	3990	Scan Type :	3D Scan, 6.00mmx6.00mm, 512x128, OD
Patient Name :	GIORGIO KRUGER	Scan Date :	12/01/2009
Date of Birth :	05/03/1945		
Gender :	male		
Ethnic Group :	_____	Axial Length :	_____

OCT IMAGE



FUNDUS IMAGE

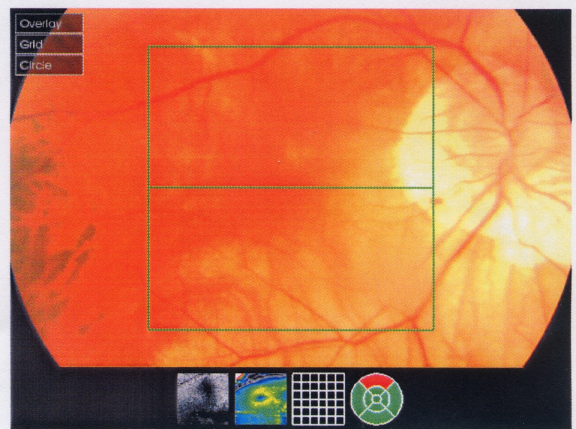
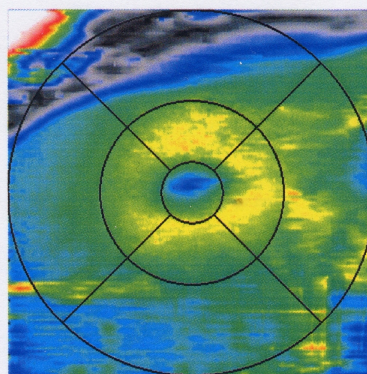
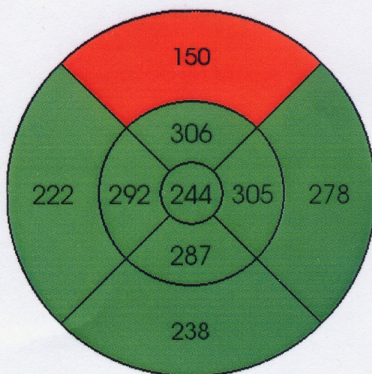


Image Quality :	43
-----------------	----

Center thickness(ILM-RPE) :	191 microns
Total Volume(ILM-RPE) :	6.77 mm ³



Comment : _____

Casa di Cura San PIO X - Milano

Physician Signature : _____ Date : _____

Giorgio Krüger (gk@gkappa.com) - Merate (CO) 05/03/1945 - KRGR45C05F133X - Mac-0901-06