



**OSPEDALE
FATEBENEFRAPELLI E
OFTALMICO**

Azienda Ospedaliera di Rilievo
Nazionale
C.so di Porta Nuova, 23
20121 MILANO

Struttura Complessa di:

OCULISTICA 2^a

Direttore Medico:

Dr. Patrizio Seidenari

☎ reparto:

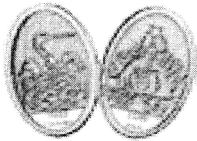02.6363.2262

☎ prenotazioni esami e
visite ambulatoriali:

02.6363.2251

**Staff medico di
reparto**

- Dr.ssa A. Serpieri
- Dr. C. Citti



**OSPEDALE
FATEBENEFRAPELLI E
OFTALMICO**

Azienda Ospedaliera di Rilievo
Nazionale
C.so di Porta Nuova, 23
20121 MILANO

OCULISTICA 1

Direttore Medico:

Dr. A. Scialdone

☎ reparto:

02.6363.2262

Fax 02.6363.2263

☎ prenotazioni
ambulatoriali:

02.6363.2251-52

☎ Pronto Soccorso

02.6363.2239 - 2864

☎ Ufficio Ricoveri

02.6363.2328

Staff medico

Giorgio Krüger (gk@gkappa.com) - Merate (CO) 05/03/1945 - KRGR45C05F133X - Mac-1303-01

REFERTO AMBULATORIALE

Il Paziente: KRUGER GIORGIO

Codice Fiscale: KRGGRG45C05F133X

Episodio: EP1300062668 del 21/03/2013

**Prestazione: 07 - VISITA OCULISTICA (ESAME COMPLESSIVO
DELL OCCHIO)**

OO S.A. BULBO IN QUIETE-CORNEA TRASPARENTE-CATARATTA IN
EVOLUZIONE

ODV= 3\10 CON SUA LAC

OSV= 1\10 CON SUA LAC E RICERCA

OOF= CORIORETINOPATIA MIOPICA AL POLO POSTERIORE CON DISTROFIA
MACULARE (OS>>OD).

SI CONSIGLIA:

-FAG RETINICA ED ESAME OCT OO

Z-YAL COLLIRIO IN OO X4V.DIE

Verbale firmato digitalmente dal medico alla dimissione:

FILIPPO MARIA NOCERA

REFERTO AMBULATORIALE

Il Paziente: KRUGER GIORGIO

Codice Fiscale: KRGGRG45C05F133X

Episodio: EP1300064217 del 25/03/2013

**Prestazione: 17 - ANGIOGRAFIA CON FLUORESCEINA O
ANGIOSCOPIA OCULARE**

**593 - ANALISI DELLA SUPERFICIE RETINICA CON
OCT**

OD COROIDOSI MIOPICA, MACULA INDENNE, PICCOLA AREA DISTROFICA
SUPERO-NASALMENTE ALLA FOVEA, NO ESSUDAZIONE

OS PLACCA DI LESIONE OCCULTA CHE AL MOMENTO NON PRESENTA SEGNI
DI ATTIVITÀ

Verbale firmato digitalmente dal medico alla dimissione:

GIULIA RAIMONDI

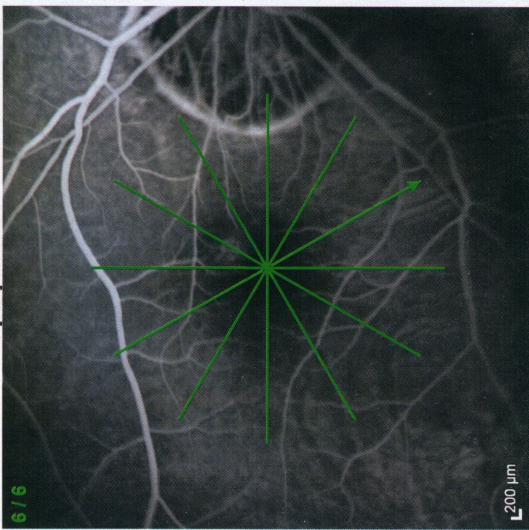
Detailed Report
SPECTRALIS® Tracking Laser Tomography

Patient: kruger , giorgio
Patient ID: ---

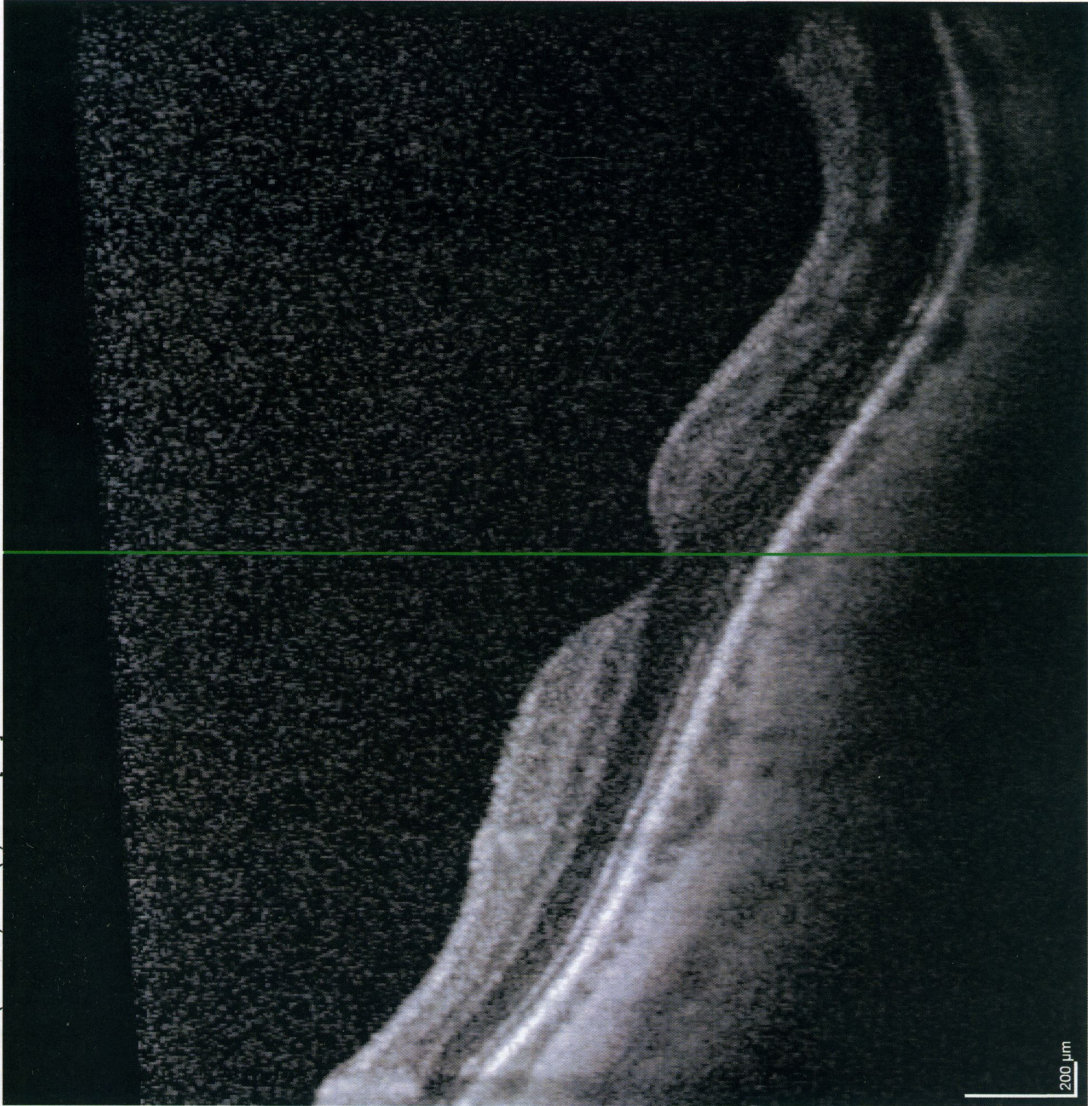
DOB: 05/mar/1945
Exam.: 25/mar/2013

Sex: M

FA 4:00.78 30° ART [HS]
6 / 6



OCT 20° (6.2 mm) ART (9) Q: 24 [HS]



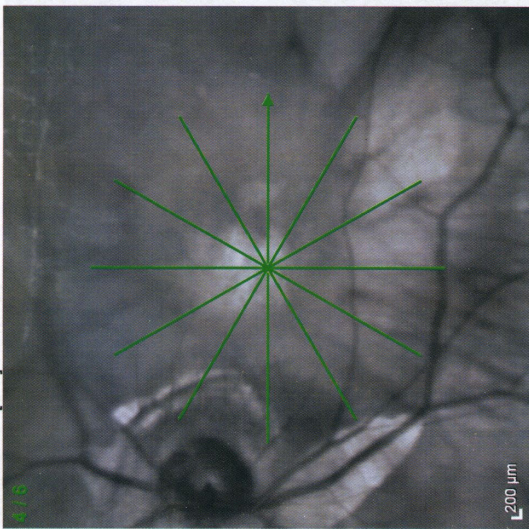
Detailed Report
SPECTRALIS® Tracking Laser Tomography

Patient: kruger , giorgio
Patient ID: ---

DOB: 05/mar/1945
Exam.: 25/mar/2013

Sex: M

IR 30° ART [HS]



OCT 20° (6.2 mm) ART (8) Q: 18 [HS]

